ARCHIVES

DE

PHYSIOLOGIE

NORMALE ET PATHOLOGIQUE.

DEUXIÈME SÉRIE.

1875.

MÉMOIRES ORIGINAUX.

I

RECHERCHES SUR L'OVAIRE DU FŒTUS ET DE L'ENFANT NOUVEAU-NÉ,

Par le Dr **DE SINÉTY**[1]

(Planche XIX).

(Travail du laboratoire d'histologie du Collége de France.)

Pendant longtemps on a cru que ce n'était que vers l'époque de la puberté, que les follicules de Graaf commençaient à se développer.

Coste, dans son beau travail sur le développement des corps organisés, nous dit que : « Pendant la première période de

[1] Mes recherches ont été faites sur des ovaires de plusieurs espèces animales, mais plus particulièrement sur des ovaires humains depuis le 3e mois de la vie intra-utérine jusqu'à un âge très-avancé (75 ans). Je ne comprendrai dans le présent travail que ce qui a trait à l'embryon, ou à l'enfant dans les quelques jours qui suivent la naissance.

l'existence des femelles, c'est-à-dire depuis la naissance jusqu'au moment où elles sont aptes à se reproduire, les œufs, qui se forment d'assez bonne heure pour qu'on puisse déjà en découvrir, chez certaines espèces, dans les ovaires des fœtus à terme, vivent d'une vie latente, restent stationnaires, et ne commencent réellement à grandir qu'aux approches de la puberté [1]. »

Cependant, au commencement du dix-huitième siècle, Valisneri avait déjà observé chez de très-jeunes sujets, « des vésicules de Graaf d'une grandeur considérable [2]. » Mais ces observations de l'anatomiste italien avaient peu attiré l'attention, lorsqu'en 1837 Carus dit avoir trouvé chez des enfants, dans la première année de la vie, des follicules et des ovules à peu près aussi développés qu'à l'époque de la puberté [3]. Plus tard, Bischoff dans son traité du développement [4], Raciborski, dans son traité de la menstruation [5], Liégeois dans sa physiologie appliquée à la médecine et à la chirurgie [6], ont publié des faits analogues. M. Depaul, à son tour, a fait la même observation : « Nous avons été plus d'une fois frappé, dit cet auteur, dans des autopsies de nouveau-nés, de trouver à la surface des ovaires de grosses vésicules à contenu transparent, qui contrastaient par leur développement avec la petitesse de ces organes [7]. » Nous trouvons encore des observations intéressantes sur ce sujet, dans le traité de Courty sur les maladies des femmes [8]. Waldeyer dans sa monographie, si utile à tous ceux qui s'occupent de questions relatives à l'ovaire, décrit sur un enfant de 2 ans et demi, des follicules

[1] Coste, *Histoire générale et particulière du développement des corps organisés*. Paris, 1847, t. I, p. 187.

[2] *Opere fisico-mediche, stampate e manoscritte, del cavalier Antonio Valisneri, raccolte da Antonio suo figliuolo*. Venezia, 1733, t. II, p. 165, obs. 22.

[3] Dr C. G. Carus, *Archiv für Anatomie, Physiologie und wissenschaftliche Medicin von J. Müller*, 1837, p. 446.

[4] Bischoff, *Traité du développement de l'homme et des mammifères*, traduit par Jourdan. Paris, 1843, p. 366.

[5] Raciborski, *Traité de la menstruation*, 1868, p. 238.

[6] *Traité de physiologie appliquée à la médecine et à la chirurgie*, par Th. Liégeois. Paris, 1869, p. 260.

[7] Depaul et Guéniot, *Dictionnaire encyclopédique des sciences médicales*, t. VI, 2e série, p. 701, art. MENSTRUATION.

[8] *Traité pratique des maladies de l'utérus, des ovaires et des trompes*, par Courty. Paris, 1872, p. 1063.

mesurant jusqu'à 1,5 mm de diamètre, et dont les ovules avaient à peu près les dimensions normales admises pour l'ovule mûr[1]. Enfin, M. Slawianski (de Saint-Pétersbourg) a publié un travail en 1870 sur le sujet qui nous occupe[2]. Les conclusions de ce travail sont résumées en partie dans un mémoire du même auteur, paru dans les *Archives de physiologie* françaises[3]. Parmi les nombreux observateurs que nous venons de citer, la plupart ne parlent que des faits qu'ils ont vus, sans les interpréter davantage. Cependant Virchow[4] a l'air de considérer ces cas comme des cas pathologiques. Il en est de même de Cullings-Worth, qui vient de publier un fait de kyste de l'ovaire, dû à l'hypertrophie d'un follicule de Graaf[5] observé chez un nouveau-né. Slawianski semble admettre comme pathologiques les cas dans lesquels le développement de l'ovule n'est pas en rapport avec celui du follicule[6].

J'espère démontrer, dans la suite de ce travail, que la plupart des ovaires kystiques que l'on trouve chez les nouveau-nés, ne sont que le résultat d'un processus physiologique plus ou moins actif selon les sujets. Ayant eu l'occasion depuis deux ans d'examiner un nombre assez considérable d'ovaires, j'ai été frappé de la fréquence des ovaires à apparence kystique, chez les enfants, soit au moment de la naissance, soit et surtout quelques jours après.

Slawianski n'a trouvé de follicules développés qu'à partir du 7e jour de la vie extra-utérine[7]. D'après mes observations, il n'en serait pas toujours ainsi. J'ai rencontré dans deux cas chez des enfants mort-nés à terme des follicules très-développés et faisant saillie à la surface de l'organe. Un des ovaires qui va servir à ma description a été recueilli sur un enfant de

[1] Waldeyer, *Eierstock und Ei*. Leipsig, 1870, p. 27.

[2] Slawianski, *Zur normalen und pathologischen Histologie des Graafschen Blaschens des Menschen*. Archives de Virchow, t. LI, p. 470.

[3] Slawianski, *Recherches sur la régression des follicules de Graaf chez la femme. Archives de physiologie normale et pathologique*. 1874, p. 213.

[4] « L'hydropisie des follicules de l'ovaire commence quelquefois extraordinairement tôt. On trouve déjà de ces kystes chez des petites filles à leur naissance. » *Pathologie des tumeurs*, par Virchow, trad. française, t. I, p. 256.

[5] *Ovarian cyst in an infant newly born*, by Charles Cullings-Worth. *Obstetrical journal*, octobre 1874, p. 401.

[6] Slawianski, *loc. cit.*, p. 480.

[7] Slawianski, *loc. cit*, p. 480.

2 jours (*pl.* XIX, *fig.* 3). En outre, j'ai constaté que sur la plupart des ovaires d'enfants mort-nés, on pouvait voir à l'œil nu quelques follicules de Graaf. Mais pour cela il ne suffit pas d'examiner la surface de l'ovaire, il faut faire des coupes successives, et, contrairement à l'opinion de beaucoup d'auteurs, j'ai presque toujours, dans ces cas-là, je le répète, réussi à trouver quelques follicules déjà visibles à l'œil nu.

Donc, au moment de la naissance, on voit très-souvent s'effectuer du côté de l'ovaire, une augmentation considérable dans les dimensions des follicules de Graaf. Si l'on examine des coupes de ces ovaires il est facile de s'apercevoir, que ces gros follicules parvenus à un certain degré de développement commencent à disparaître, et on peut suivre le processus de leur régression et les diverses phases des cicatrices qu'ils laissent après eux.

En outre, dans ce cas, l'observation clinique vient encore à l'appui des faits anatomiques. On sait combien sont rares les vrais kystes de l'ovaire avant la puberté, relativement surtout à la fréquence des ovaires à apparence kystique que l'on rencontre chez les nouveau-nés.

Un second point sur lequel je désire appeler l'attention, c'est le rapport qui existe entre cette poussée du côté de l'ovaire et ce qui se passe du côté de la mamelle. Là encore nous trouvons un premier éveil des fonctions de la glande, qui reste ensuite en repos jusqu'à l'époque de la puberté. Je sais bien que pour l'ovaire, pendant toute l'enfance, les follicules continuent à croître et à disparaître à mesure; mais jamais je n'ai rencontré sur des enfants de 4, 5, 6 ans des follicules aussi développés, et en aussi grand nombre que chez certains enfants nouveau-nés [1].

J'ai montré que la lactation des jeunes enfants existait aussi bien dans un sexe que dans l'autre [2]. Il était intéressant de savoir si on ne trouvait pas aussi du côté du testicule, à cette époque, quelque modification. Je n'ai pas encore fait de re-

[1] Je dois faire observer que le nombre d'ovaires d'enfants âgés de 4 à 6 ans que j'ai eus à ma disposition est assez restreint, tandis que j'ai vu beaucoup d'ovaires de nouveau-nés.

[2] *Archives de physiologie*, 1875. *Recherches sur la mamelle des nouveau-nés*, p. 298.

cherches personnelles à ce sujet, mais Merkel a observé chez le nouveau-né une prolifération considérable de l'épithélium du testicule et la présence dans cet organe de cellules rondes, à granulations obscures, semblables à celles d'où dérivent les spermatozoïdes. Ces cellules disparaissent au bout de quelque temps, et on les voit de nouveau apparaître à l'époque de la puberté [1].

Avant d'arriver à la description des ovaires d'enfants nouveau-nés, je dirai quelques mots de ces organes pendant la vie intra-utérine [2].

Ovaires d'un embryon de trois mois [3].

A cette époque, comme au moment de la naissance, l'ovaire est presque exclusivement constitué par ce qui sera plus tard la substance corticale. La substance médullaire, formée par des vaisseaux et du tissu conjonctif embryonnaire, présente sur les coupes transversales l'apparence d'un pédicule isolé de la substance corticale, avec laquelle il ne communique que par un espace assez limité.

Dans cet ovaire on trouve déjà des cellules de grandeur et d'aspect différents. Les unes petites, d'autres beaucoup plus grandes avec un gros noyau ; ces dernières sont les ovules primordiaux. Ces cellules sont réunies en petits

[1] Merkel, *Ueber die Entwickelungs Vorgange im inneren der Samenkanalchen. Archv. f. anatomie und phys.*, p. 644, 1872.

Analysé dans le *Jahresbericht.* 1872, t. I., p. 51.

[2] Je n'insisterai pas ici sur les considérations générales ayant trait au développement des ovules et des follicules de Graaf. Mes observations à ce sujet n'ont fait que confirmer celles de Waldeyer et de Romiti.

V. Waldeyer, *loc. cit.*, et Romiti, *Rivista Clinica,* 1873. Analysé dans le *Jahresbericht.* 1873, t. I, p. 63.

[3] Les ovaires que j'ai examinés ont été traités par l'acide picrique, ou par le liquide de Müller, ou par le bichromate d'ammoniaque à $\frac{2}{100}$. Ensuite par la gomme et l'alcool. Les coupes colorées, soit par le picrocarminate d'ammoniaque, soit par la purpurine, ont été montées dans la glycérine. Je dois dire que le bichromate d'ammoniaque est celui des liquides conservateurs qui m'a donné les meilleurs résultats pour l'ovaire.

On peut aussi observer les éléments à l'état frais après dissociation. Pour étudier les rapports de l'épithélium germinatif, l'imprégnation d'argent, indiquée à ce propos par Waldeyer, est un excellent procédé.

groupes, irrégulièrement séparés les uns des autres par de minces travées de tissu conjonctif et quelques vaisseaux embryonnaires. Les amas cellulaires les plus externes communiquent largement avec l'épithélium de la surface ou épithélium germinatif[1]. Cet épithélium germinatif est formé de deux espèces de cellules. Les unes, petites, cylindriques, avec un petit noyau, les autres, plus grandes, rondes, avec un noyau beaucoup plus gros.

Ces dernières sont des ovules primordiaux moins développés que ceux situés dans le stroma, les plus petites cellules étant probablement destinées à former les éléments de la membrane granuleuse.

J'ai déjà observé dans cet ovaire que les ovules les plus développés étaient la plupart du temps situés le long des vaisseaux[2]. A cet âge, je n'ai jamais trouvé de follicules primordiaux. Dans la partie du pédicule la plus éloignée du stroma, j'ai vu, outre les vaisseaux, au milieu du tissu conjonctif embryonnaire, la coupe de tubes tapissés d'épithélium cylindrique, (plus grand et plus allongé que l'épithélium de la surface de l'ovaire). Ce sont là des coupes des canalicules du corps de Wolff. Quant aux cellules fusiformes décrites par tous les auteurs, on voit que ce n'est autre chose que les cellules du tissu conjonctif (cellules de Ranvier) vues de profil.

Ovaires d'un embryon de 5 mois.

Cet ovaire présente des différences déjà considérables.

Les travées de tissu conjonctif sont plus épaisses et plus abondantes et commencent à former bien nettement les espèces d'utricules connues sous le nom d'utricules ou tubes de Pflüger et que quelques anatomistes ont appelés cordons glandulaires. L'ovaire à cet âge permet d'étudier parfaitement la formation des follicules primordiaux, par étranglement des tubes.

On observe aussi des follicules primordiaux complétement

[1] J'ai traduit par les mots épithélium germinatif l'expression employée par Waldeyer de Keimepithel.

[2] A quelque âge qu'on étudie l'ovaire, on s'aperçoit que les plus gros ovules, ou les follicules les plus développés sont ours dans le voisinage des parties les plus riches en vaisseaux.

isolés et dans lesquels on distingue très-nettement l'ovule (avec la vésicule et la tache germinative) entouré d'une rangée de cellules épithéliales avec un beau noyau et enfin une couche limitante de tissu conjonctif [1].

Ovaires d'un embryon de 7 mois.

L'ovaire à cet âge ne diffère guère de ce qu'il est chez l'enfant à terme. Les follicules primordiaux isolés sont beaucoup plus nombreux qu'au 5e mois, et les travées du tissu conjonctif plus épaisses. Je n'ai jamais trouvé dans les 7 ou 8 ovaires que j'ai examinés à cet âge de follicules dépassant les limites des follicules primordiaux pour revêtir l'aspect des follicules de Graaf [1]. Mais je ne serais pas surpris qu'on pût en trouver sur certains sujets, vu les différences individuelles qui se présentent si fréquemment dans l'ovaire, à toutes les époques de la vie [2].

Ovaires d'un enfant mort-né à terme, très-bien conformé et tué par céphalotripsie. (*Pl.* XIX, *fig.* 1 et 2.)

Les conditions dans lesquelles la mort est survenue chez ce fœtus m'ont offert le double avantage d'avoir des organes parfaitement normaux, et de pouvoir les examiner presque immédiatement après la mort, deux conditions qui se présent assez rarement pour l'espèce humaine.

On trouve à la surface de cet ovaire l'épithélium germinatif encore composé de ses deux espèces de cellules. Mais ici les

[1] Waldeyer n'ayant pas examiné d'ovaire entre la période de 12 semaines à celle 32 semaines (de 3 à 8 mois) de la vie embryonnaire suppose que c'est vers la 18e ou 20e semaine de la vie fœtale qu'on doit commencer à trouver des follicules primordiaux. Mes observations viennent confirmer l'hypothèse de cet auteur. *Voy.* Waldeyer, *loc. cit.*, p. 22.

[2] Je désigne sous le nom de follicule primordial celui où l'ovule n'est entouré que par une seule couche de cellules épithéliales, et sous celui de follicules de Graaf ceux où l'on trouve plusieurs couches de cellules épithéliales (membrane granuleuse) qui finissent par limiter une cavité contenant un liquide (liquor folliculi).

[3] Raciborski a observé un follicule parfaitement formé et visible à l'œil nu, sur l'ovaire d'un enfant venu au monde à 7 mois.

V. Raciborski, *loc. cit.*, p. 238.

cellules rondes deviennent beaucoup plus rares[1]. Les tubes ovariens anostomosés entre eux sont, pour la plupart, séparés de l'epithélium de la surface, par une mince couche de tissu conjonctif. Cependant on en voit encore quelques-uns sur lesquels on constate très-nettement la communication ; l'épithélium germinatif se continuant directement avec le contenu des tubes (comme on peut le voir sur la *fig.* 2 de la *pl.* XIX).

Quelques tubes ayant plutôt la forme d'utricules, contiennent dans leur partie profonde un ovule (comme on peut le voir dans la *fig.* 2, *pl.* XIX[2]). Mais le fait le plus intéressant présenté par cet ovaire consiste dans la présence de 4 à 5 follicules de Graaf, visibles à l'œil nu. Ces follicules ne contenaient pas encore de cavité remplie de liquide, mais plusieurs couches de cellules de la membrane granuleuse entouraient l'ovule parfaitement normal. (Quelques-unes de ces cellules, les plus éloignées de l'ovule, paraissaient légèrement augmentées de volume). On voit aussi sur cet ovaire que la substance médullaire commence à s'enfoncer un peu dans le stroma. Là encore, comme à l'ordinaire, c'est toujours au voisinage des parties les plus vasculaires que se trouvent les follicules les plus développés[3].

Ovaires d'un enfant né à terme et mort le 3e jour après la naissance (*fig.* 3, 4, 5, *pl.* XIX).

Ces ovaires, d'inégale dimension, dépassaient beaucoup les proportions ordinaires qu'ils atteignent à cet âge. Leur surface était bosselée et parsemée de plusieurs petites saillies arrondies dont certaines atteignaient les dimensions d'un pois. Quelques-unes de ces saillies, ouvertes immédiatement, laissèrent s'écouler un peu de liquide. En examinant ce liquide, on voyait un ou deux ovules parfaitement conservés.

[1] Ce fait est signalé par Waldeyer, *loc. cit.*, p. 25.

[2] Cette observation, conforme à l'opinion de Waldeyer, est contraire à celle émise par Kœlliker, qui dit, qu'à la naissance on ne trouve plus d'ovules dans les tubes ovariens. *V.* Waldeyer, *loc. cit.*, p. 25, et Kœlliker, *Eléments d'histologie humaine*, trad. française de Sée, 2e édition. 1872, p. 714.

[3] Cet ovaire ne présentait à la surface, à l'œil nu, aucune vésicule. Mais sur des coupes transversales, on voyait très-bien plusieurs vésicules sans l'aide d'aucun instrument grossissant.

avec la vésicule et la tache germinative[1]. Des cellules plus ou moins dégénérées et des granulations moléculaires se montraient aussi dans le champ du microscope.

Après durcissement par les procédés indiqués précédemment, voici ce qu'on voyait sur les coupes. L'ovaire était complétement déformé. Il n'y avait aucune limite entre les deux substances médullaire et corticale, et l'on n'aurait pas pu distinguer le point de réunion des deux couches, si l'épithélium germinatif de la surface de l'ovaire ne l'avait pas indiqué.

On observe au-dessous de l'épithélium une grande quantité d'ovules primordiaux et d'utricules de Pflüger, séparés de la surface par des travées de tissu conjonctif. Comme au moment de la naissance un petit nombre d'utricules communiquent encore avec l'épithélium germinatif.

En étudiant la couche plus profonde on voit une série de cavités de différentes dimensions, dont la plupart ont conservé leur contenu. Ce dernier est formé de cellules épithéliales entourant un ovule, ainsi que de granulations et de détritus épithéliaux. Il y a aussi quelques gouttelettes d'apparence graisseuse, mais se laissant colorer par les réactifs ordinaires, contrairement à ce qui se voit pour les corps gras[2].

Dans un certain nombre de ces gros follicules, l'ovule n'est pas en rapport avec le degré de dilatation des parois (comme l'indique la *fig.* 5). Mais sur ceux qui n'ont atteint qu'un développement moyen, on peut constater que tous les rapports sont absolument les mêmes que sur des follicules de même dimension chez la femme adulte. (V. *fig.* 4). Les grands follicules sont séparés les uns des autres par des travées de tissu conjonctif jeune, supportant des vaisseaux assez dilatés et remplis de globules. Sur aucun point cependant je n'ai trouvé d'hémorrhagie. Les vésicules Graafiennes, même celles qui faisaient le plus de saillie à l'extérieur, sont toujours séparées

[1] Je n'ai pas mesuré exactement les dimensions des ovules, mais elles n'étaient pas en rapport avec celle du follicule. Ce cas rentre donc dans la catégorie de ceux considérés par Slawianski comme probablement pathologiques *V.* Slawianski, *loc. cit.*, p. 480.

[2] J'ai déjà décrit à propos de la mamelle les caractères histologiques de cette substance que l'on rencontre dans beaucoup de cavités tapissées d'épithélium. *V. Archives de physiologie,* 1875, p. 296.

de l'épithélium de la surface par une couche plus ou moins mince de tissu conjonctif, contenant souvent des ovules primordiaux.

Enfin, au-dessous des grands follicules, on en trouve un certain nombre qui ont commencé à disparaître, selon le processus étudié par Slawiansky sous le nom d'atrésie des follicules[1]. Pour quelques-uns même le processus de disparition a été assez rapide, pour que les bords de la cicatrice se touchent presque. Il est facile de voir que l'atrésie a commencé à des périodes différentes du développement des follicules de Graaf. (V. *fig.* 3). On ne trouve aucun indice de dégénérescence dans les follicules primordiaux. Nous voyons d'après l'examen de cet ovaire, que des follicules, après avoir atteint un développement si considérable, disparaissent cependant peu à peu, comme en témoignent, par leur grand diamètre, quelques cicatrices au début.

Sur ces ovaires, il m'a été possible d'étudier les différents degrés de la période ascendante aussi bien que de la période régressive des follicules de Graaf. Les cicatrices ont encore une importance au point de vue anatomique. En effet, en repoussant vers la périphérie la couche contenant des ovules, elles font pénétrer de plus en plus la substance médullaire dans l'intérieur de l'ovaire, si bien qu'à l'âge de 5 à 6 ans, les deux couches se partagent l'ovaire à peu près à parties égales, et à la puberté la couche corticale n'occupe que le quart ou le cinquième de l'organe.

Je ne donnerai pas d'autre description d'ovaires de nouveau-nés à apparence kystique. Tous ceux que j'ai examinés se rapportaient à peu près à celui dont je viens de résumer les détails. Dans tous, j'ai trouvé des cicatrices plus ou moins

[1] Chez l'enfant comme chez l'adulte, un certain nombre de follicules de Graaf disparaissent après avoir pris un plus ou moins grand développement, sans expulser au dehors l'ovule qu'ils contiennent. Le fait avait déjà été observé par Coste pour la lapine adulte, et par Waldeyer pour un enfant de 2 ans et demi. M. Slawianski a étudié, au point de vue histologique, ces phénomènes régressifs. Je crois donc inutile d'entrer ici dans de plus grands détails au sujet de la disparition des follicules de Graaf. On trouvera cette description, pour l'enfant dans le mémoire allemand de Slawianski, *loc. cit.*, p. 482, et pour la femme adulte, dans les *Archives de physiologie françaises*, *loc. cit.*, p. 224.

avancées, signe certain de la tendance à disparaître que manifestent ces formations, quel qu'ait été leur développement préalable. Est-ce à dire que je veuille nier absolument la possibilité de kystes permanents dans l'ovaire des enfants? Nullement. Mais de tous les faits qu'il m'a été donné d'observer jusqu'à présent, pas un seul n'est en faveur de cette dernière opinion.

Ces cas d'atrésie des follicules de Graaf ont été aussi observés sur des espèces animales autres que l'homme. Je les ai vus, pour ma part, se produire sur des chiens, des chats et des cochons d'Inde, à différents âges. Chez le chat et le chien, où souvent plusieurs ovules, ayant chacun leur membrane granuleuse, sont contenus dans le même follicule; j'ai, en outre, observé, que souvent dans un follicule un ou deux ovules disparaissaient, ainsi que les cellules qui les entouraient, tandis qu'un autre restait parfaitement normal ainsi que sa membrane granuleuse.

Dans ces cas le processus ne m'a pas paru le même que celui que j'ai observé chez l'enfant nouveau-né. Chez ce dernier, l'ovule restait en apparence parfaitement normal avec sa vésicule et sa tache germinative, tandis que l'épithélium commençait à disparaître. Chez le chien et le chat, c'est au contraire l'ovule qui m'a paru présenter les premiers signes de dégénérescence.

Mais je ne veux pas m'étendre sur ces faits, qui dépasseraient les limites que je me suis tracées au commencement de ce travail.

En finissant, je ferai observer seulement combien ce qui se passe du côté des organes génitaux et de la mamelle, chez le nouveau-né, ressemble à ce que nous voyons à l'époque de la puberté pour les jeunes gens des deux sexes.

Pour résumer en quelques lignes les conclusions auxquelles m'ont amené les résultats de ces recherches, je me crois en droit de dire que :

1° Il se fait chez le nouveau-né (un peu plutôt ou un peu plus tard selon les sujets) une poussée du côté des organes génitaux internes, en rapport avec ce qui se produit du côté de la mamelle, à cette période de la vie.

2° L'hypertrophie des follicules de Graaf que l'on observe à

cet âge ne doit pas être considérée la plupart du temps, comme le point de départ de tumeurs ovariques, mais comme le résultat du processus physiologique plus ou moins actif, dont l'ovaire est le siége à cette époque[1].

EXPLICATION DES FIGURES.

PLANCHE XIX.

Fig. 1. (Gross. de 12 diam.) Coupe de l'ovaire d'un enfant mort-né à terme. (Cet ovaire présentait sur plusieurs points des scissures incomplètes qui divisaient l'organe en différents lobes. Cette disposition anatomique n'est du reste pas rare chez les nouveau-nés).

a) Epithélium germinatif revêtant la surface de l'ovaire.
à) Point sur lequel l'épithélium a été soulevé.
b) Follicules de Graaf dont le contenu a été chassé par la coupe.
c) Couche corticale de l'ovaire contenant des follicules et des ovules à différents états de développement.
d) Follicules primordiaux.
m) Substance médullaire de l'ovaire formée de tissu conjonctif jeune et contenant des vaisseaux *V*.

Fig. 2. Portion du même ovaire à un grossissement de 200 diam.

a) Epithélium germinatif de la surface de l'ovaire se continuant directement avec
b) Les tubes de Pflüger. Un de ces tubes contient un ovule O sur lequel on distingue la vésicule germinative *h*, et la tache germinative *q*.
c) Tissu conjonctif jeune.

Fig. 3. Coupe de l'ovaire gauche d'un enfant âgé de 2 jours (gross. de 12 diam.)

a) Epithélium germinatif qui n'est conservé que sur quelques points.
b) Follicules de Graaf dont le contenu a été enlevé par la coupe.
c Couche corticale de l'ovaire.
d) Follicule de Graaf contenant un ovule.
o) Ovule entouré d'une couronne de cellules et sur lequel on voit la vésicule et la tache germinative.
c) Follicules de Graaf à divers degrés d'atrésie.
m) Substance médullaire.
v) Vaisseaux.

[1] Au moment de mettre sous presse, je lis dans le *Centralblatt*, n° du 17 juillet 1875, un travail du Dr Haussmann intitulé : *Zur intra uterinen Entwicklung der Graaf'schen Follikel.* Les conclusions de cet auteur, basées sur 108 autopsies de jeunes enfants, sont une confirmation de celles auxquelles m'ont amené mes propres recherches.

Fig. 4. Follicule de Graaf du même ovaire ayant déjà acquis un certain développement. (gross. de 130 diam.)

a) Tissu conjonctif jeune formant les parois du follicule.

b) Membrane granuleuse limitant une cavité C qui contient un liquide (liquor folliculi). (Le rasoir a enlevé une partie de la membrane granuleuse et a ainsi mis à découvert la cavité qui contient le liquide folliculaire.)

o) Ovule.

v) Vésicule germinativo.

t) Nucléoles et granulations formant la tache germinative.

Fig. 5. Follicule de Graaf très-hypertrophié, contenu dans l'ovaire droit du même enfant âgé de 2 jours (gross. de 12 diam.)

b) Cavité du follicule.

o) Ovule avec sa vésicule et sa tache germinative.

c) Cellules de la membrane granuleuse entourant l'ovule. (Cumulus proliger.)

d) Tractus formés par les cellules de la membrane granuleuse.

e) Granulations moléculaires et débris de cellules de la membrane granuleuse.

v) Vaisseaux pleins de globules sanguins.

II

RECHERCHES SUR LES VARIATIONS DU NOMBRE DES GLOBULES BLANCS DANS LE SANG VEINEUX DE L'OREILLE DU LAPIN SOUS L'INFLUENCE DE LA SECTION DU SYMPATHIQUE, DE LA COMPRESSION DES VEINES ET DES EXCITATIONS INFLAMMATOIRES,

Par **W. NICATI** et **J. TARCHANOFF.**

(Travail du laboratoire d'histologie du Collége de France.)

L'un de nous a communiqué récemment à la Société de biologie les résultats généraux de nos recherches ; nous avons à les justifier en publiant le détail des expériences ; nous nous proposons en outre d'insister plus que nous n'avons pu le faire sur certaines conclusions importantes.

Nous avons pris, comme sujet de nos recherches, les oreilles du lapin, et avons établi la comparaison entre le sang veineux de l'oreille en expérience et celui des veines symétriquement placées dans l'oreille restée intacte. Nous remarquons, une fois pour toutes, que nous ne nous sommes occupés que des globules blancs.

Les numérations ont été faites d'après la méthode de M. Malassez et à l'aide de son instrument[1]. Les chiffres rapportés dans ce travail indiquent le nombre de globules par millimètre cube de sang.

[1] L. Malassez. *Nouvelle méthode de numération des globules rouges et des globules blancs du sang*, dans le précédent volume de ces archives, p. 32 et suiv.

Fig 1

Fig 2

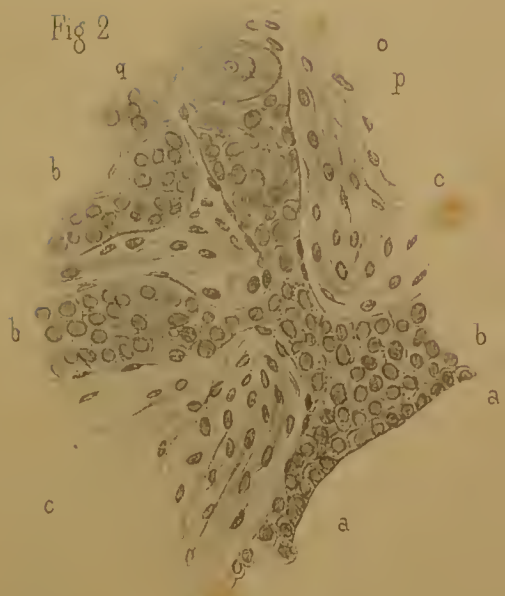

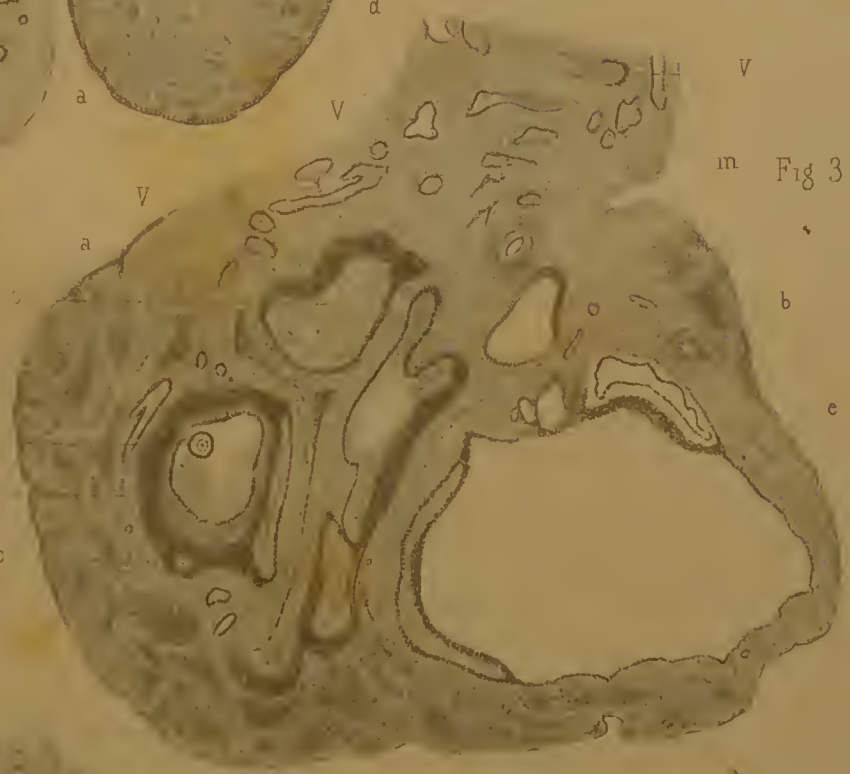

Fig 3

Fig 4

Fig 5

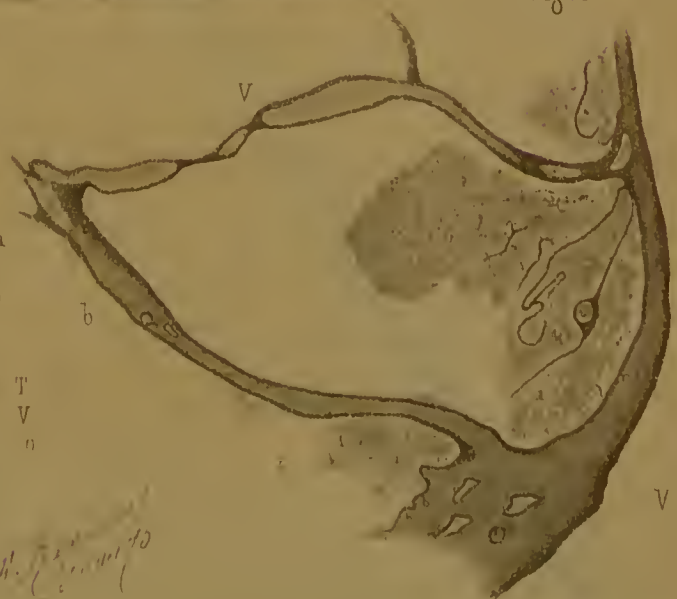

UNIV. OF BUFFALO
LIBRARY

a

ét
ai

qu
A
éloi
men